CHUS Centre hospitalier universitaire de Sherbrooke

ORTHOPÉDIE

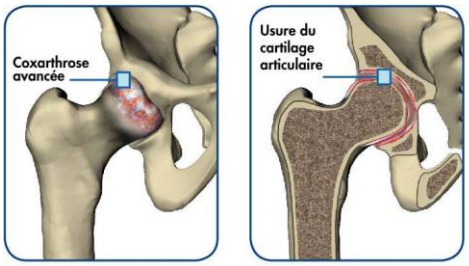

HANCHE - COXARTHROSE

RX
AP du bassin,
Latéral de la hanche concernée

Légère

Peu symptomatique ou symptômes lors de certaines activités

- Perte de poids
- Analgésie : acétaminophen/AINS
- Canne, marchette
- Modification des activités (modération)
- Infiltrations de corticostéroïdes (4 fois/an maximum)

Modérée

Limité dans plusieurs activités

- Analgésie : acétaminophen/AINS
- Infiltrations de corticostéroïdes (4 fois/an maximum)

Si échec au traitement conservateur complet et qu'il y a un pincement à plus de 50 %

Patient accepte la chirurgie

- Oui → Consultation en orthopédie avec rapports d'examens et CD des images si examen fait en clinique privée
- Non → Retour au traitement conservateur

Sévère

- Pincement articulaire complet
- Traitement conservateur épuisé
- Douleur invalidante

Patient accepte la chirurgie

- Oui → Consultation en orthopédie avec rapports d'examens et CD des images si examen fait en clinique privée
- Non → Retour au traitement conservateur

2013-07-10